1912

Ein Fall von primärer Ileocöcaltuberkulose.

Inaugural-Dissertation

zur

Erlangung der Doktorwürde

der

medizinischen Fakultät

der

K. B. Friedrich-Alexanders-Universität Erlangen

vorgelegt von

Hans Rotermundt,

approb. Arzt aus Nürnberg.

Tag der mündlichen Prüfung: 31. Juli 1912.

NÜRNBERG 1912.

Gedruckt bei Benedikt Hilz.

Gedruckt mit Genehmigung der medizinischen Fakultät der Universität Erlangen.

Referent: Herr Prof. Dr. G. Hauser.

Dekan: Herr Prof. Dr. F. Jamin.

Meinen lieben Eltern

in Dankbarkeit gewidmet.

Digitized by the Internet Archive
in 2026

https://archive.org/details/IA40154019_0195

Die Tuberkulose des Darmes ist die am häufigsten vorkommende spezifische Infektionskrankheit desselben. In der vorwiegenden Anzahl der Fälle ist sie eine sekundäre, d. h. es bestehen entweder meist anderweitige tuberkulöse Herde im Körper, von denen aus die Tuberkelbazillen auf hämatogenem oder lymphatischem Weg verschleppt werden, oder es handelt sich um Phtisiker mit offenen Kavernen, bei denen der Darm durch Verschlucken bazillenhaltigen Sputums infiziert wurde. Die primäre tuberkulöse Erkrankung des Darmtraktus ist verhältnismäßig selten und findet sich meist nur bei jugendlichen Individuen oder Kindern, hier sehr häufig in der Form der Mesenterialdrüsentuberkulose, der sog. Tabes meseraica.

Es seien mir hier einige Zahlenangaben aus der Literatur gestattet:

Nach Kaufmann und Aschoff findet sich die sekundäre Darmtuberkulose in etwa 90 % aller Fälle von Lungenphtise; die gleichen Zahlen fanden Orth und Weigert (24). Frerich fand in 83 %, Wesener in 80 %, König in 70 %, Heinze in 51 %, Eichhorst in 30 % und Eisenhardt in 29 % aller Tuberkulosefälle sekundäre Darmtuberkulose (24). Nach Baginski befanden sich unter 806 Sektionen mit 144 Tuberkulosefällen 6 primäre Intestinaltuberkulosen = 4,1 % aller Tuberkulosefälle (5), nach einer anderen Statistik wurden vom gleichen Autor unter 1468 Tuberkulosefällen 14 primäre Darmtuberkulosen = 0,9 % gefunden (5). Heller fand bei 140 Sektionen tuberkulöser Kinder 53 mal primäre Darmtuberkulose = 37,8 % (5). Hof stellte bei Bearbeitung von 14 886 Sektionsprotokollen unter 3633 Tuberkulosefällen 394 primäre Intestinaltuberkulosen = 10,8 % fest; darun-

ter befanden sich 936 tuberkulöse Kinder, von denen 235 an primärer Darmtuberkulose gestorben waren (28). Lubarsch fand unter 52 Sektionen tuberkulöser Kinder 16 Fälle von primärer Intestinaltuberkulose = 30,8 %.

Wir ersehen aus diesen Angaben, daß sich die Häufigkeitszahlen der primären Darmtuberkulose beim Erwachsenen zwischen 0,9 und 4,1 %, bei Kindern zwischen 30,8 und 37,8 % aller tuberkulösen Erkrankungen bewegen.

Diese Zahlen können natürlich nur relativen Wert besitzen, denn es ist bei der Beurteilung derselben von fundamentaler Bedeutung, in welcher Form der untersuchende Autor den Begriff der primären Darmtuberkulose präzisiert. Meines Erachtens dürfen auch ausschließlich nur solche Fälle statistisch verwertet werden, die zum Exitus kamen, so daß die Obduktion ausgeführt werden konnte; unter allen Umständen müssen dagegen solche Fälle ausscheiden, die nur in klinischer Behandlung standen, bei denen die Operation vielleicht eine Darmtuberkulose ergab, während klinische Erscheinungen weiterer tuberkulöser Herde fehlten.

Der Begriff der primären Darmtuberkulose ist dann gegeben, wenn sich an einer Leiche nur isolierte tuberkulöse Erkrankungen der Darmschleimhaut, der mesenterialen Lymphdrüsen, oder beider zusammen vorfinden; dabei dürfen, wie Henke (58) auf dem Kieler Pathologentag 1908 ausführte, auch nicht die geringsten verdächtigen Schwielen der Lungenspitzen oder Verhärtungen der bronchialen Lymphdrüsen vorhanden sein.

Bezüglich der Art der Feststellung des Befundes schließe ich mich vollständig der Ansicht Hofs (28) an, der unbedingt die Vornahme der Sektion nach Zenker fordert, da nur nach dessen Methode die Klarheit und Übersicht des Gesamtbildes zweier im innigsten Zusammenhange stehender Gebiete, nämlich von Darm und Mesenterium, gewahrt bleibe.

Was nun den Umstand der verhältnismäßig großen Häufigkeit der primären Darmtuberkulose im Kindesalter anlangt, so wird hier einerseits die besondere Beschaffenheit der Schleimhaut des Säuglingsdarmes, andererseits die Aufnahme von Tuberkelbazillen durch die Milch perlsüchtiger Kühe (Fütterungstuberkulose) oder durch Unreinlichkeit (Schmutz- und Schmierinfektion), wovon noch kurz die Rede sein soll, verantwortlich gemacht. Behring macht einen grundsätzlichen Unterschied zwischen der Darmschleimhaut des Neugeborenen und der des Erwachsenen (41); er erklärt, daß erstere wegen ihrer leicht permeablen und durch Fermente nicht geschützten Schleimhäute dem Eindringen der Tuberkelbazillen besonders leicht ausgesetzt sei, wobei er sich auf die Arbeiten Römers stützt, wonach genuine Eiweißkörper, insbesondere die Antitoxine der Heilsera, die Darmschleimhaut neugeborener Versuchstiere unverändert durchdringen und im Blute auftreten; ferner auf eine Beobachtung, daß neugeborene oder nur wenige Tage alte Tiere schon nach einmaliger Verfütterung geringer Mengen von Tuberkelbazillen tuberkulös wurden. Disse (40) hat endlich gefunden, daß bei Neugeborenen nicht ein lückenloser, Schleimhaut und Darmlumen vollständig trennender Schleimbelag vorhanden ist, sondern nur eine herd- und inselförmig unterbrochene Schleimschicht, und daß sich die Schleimbildung nur auf die obersten Schichten des Zellprotoplasmas beschränkt, womit er die Beobachtungen Behrings und Römers zu erklären sucht. Diese Behauptung Disses ist jedoch von anderen Forschern widerlegt worden, die schon bei Föten vollständig ausgebildete Becherzellen und lückenlosen Schleimbelag nachgewiesen haben. Unbestritten ist jedoch die Tatsache und erfährt alljährlich, besonders während des heißen Sommers, durch die große Säuglingssterblichkeit aufs neue ihre traurige Bestätigung, daß der Säuglingsdarm für toxische Schädigung und bakterielle

Infektion eine enorme Empfänglichkeit besitzt, wobei er natürlich gegenüber den Tuberkelbazillen keine Ausnahme macht.

Die Ernährung der Säuglinge durch Kuhmilch mittels der Flasche, an Stelle der natürlichen Ernährung an der Mutterbrust, die trotz aufopfernder Tätigkeit sozialer Vereine im Volk immer noch zu wenig Verständnis gefunden hat, führt mich dazu, die Übertragung der Tuberkulose durch Nahrungsaufnahme kurz zu streifen. Es besteht wohl jetzt, trotz der Erklärung Kochs auf dem Londoner Kongreß im Jahre 1901, kein Zweifel mehr, daß die Übertragung der Tuberkulose des Rindes auf den Menschen, namentlich bei bestehender Eutertuberkulose, in gewissen Fällen durch Milchgenuß möglich ist, sei es, daß eine Infektiosität des Typus bovinus für den Menschen an sich besteht, sei es, daß, wie Lydia Rabinowitsch (5) nachgewiesen hat, in der Kuhmilch atypische Stämme vorkommen, die dem Typus humanus mehr oder weniger nahestehen. Eine wesentliche Stütze findet letztere Annahme durch die Versuche Henkes, dem es gelang, unter Beobachtung aller Vorsichtsmaßregeln durch subkutane Injektion von Material aus einem Fall von primärer, menschlicher Tuberkulose der Mesenterialdrüsen, beim Rind eine von der Infektionsstelle ausgehende Tuberkulose zu erzeugen[1].

In der Literatur finden sich auch vereinzelte Fälle von kindlicher Darmtuberkulose, in denen die Übertragung auf den Säugling durch die Milch der hochgradig tuberkulösen Mutter stattgefunden haben soll, eine Behauptung, die meiner Meinung nach schwer zu beweisen sein dürfte, da eine Infektion in diesen Fällen wohl viel wahrscheinlicher durch Küssen des Kindes, Anfeuchten des Schnullers mit dem Munde oder ähnliche Unsitten erfolgt ist, zu denen auch das Vorkosten und Vorkauen

[1] Schottelius und andere haben ferner beim Rind experimentell eine Fütterungstuberkulose hervorrufen können.

der Nahrung gehört, wovon ebenfalls Fälle in der Literatur beschrieben sind.

Als weitere Möglichkeit für das Zustandekommen einer Fütterungstuberkulose, wenigstens für den Erwachsenen, kommt noch der Genuß tuberkelbazillenhaltiger Butter und des rohen Fleisches tuberkulöser Tiere in Betracht, wenn auch in geringem Maße. Auch hiefür finden sich mehrere Beispiele in der Literatur.

Endlich spielt bei kleinen Kindern noch die sog. Schmutz- und Schmierinfektion eine besondere Rolle. Die Gewohnheit kleiner Kinder, viel auf dem Boden herumzurutschen und dabei alle Gegenstände, deren sie habhaft werden können, in den Mund zu stecken, ist allbekannt. Vergegenwärtigen wir uns dabei noch, wie viele Personen in armen Familien, die sich meist noch dazu durch großen Kinderreichtum auszeichnen, oft in einem Raum zu kampieren gezwungen sind, so begreifen wir, wie leicht bei Anwesenheit auch nur einer einzigen Person mit offener Lungentuberkulose und der unter solchen Verhältnissen gewöhnlich herrschenden mangelhaften Reinlichkeit, ein Verschlucken von tuberkelbazillenhaltigem Material durch das Kind stattfinden kann. Etwa analog mit diesem Infektionsmodus wäre eine gemeinsame Benützung von Trink- und Eßgeschirren zu setzen, wie sie Wieting (59) neben unzweckmäßiger Ernährung, Unkenntnis oder Fatalismus für die Ausbreitung der Darmtuberkulose in der Türkei verantwortlich macht.

Im folgenden sollen nun die Fälle von primärer Darmtuberkulose angeführt werden, die ich beim Studium der vorhandenen Literatur antraf, wobei ich alle jene ausscheide, die ihrem Befund nach den Eingangs gestellten Bedingungen für den Begriff der primären Darmtuberkulose nicht entsprechen, wenn sie auch vom Autor als solche bezeichnet werden.

Jorge Alberto Meyer (45) beschreibt einen Fall von multipler Stenose bei primärer Darmtuberkulose. Es

handelt sich um einen 36jährigen Mann. Im Dünndarm fanden sich 2 Stenosen; außer den stenosierenden Geschwüren und geschwellten, verhärteten Mesenterialdrüsen waren keine tuberkulösen Veränderungen im Körper nachzuweisen.

Zahn (63) erwähnt folgenden Fall: F. B., Schäfflerskind, 2¼ Jahre. Anat. Diagn.: Croup des Kehlkopfes und der Trachea, beiderseits croupöse Bronchopneumonie. Akutes kongestives Hirnödem. Leichter Milztumor. Darmtuberkulose, Tuberkulose der Mesenterialdrüsen. Hier war die Darmtuberkulose ohne Erscheinungen verlaufen und bildete lediglich einen Nebenbefund bei der Obduktion.

Behrens (4) führt folgenden Fall an: 31jähriger Maler. Anat. Diagn.: Cirrhosis hypertrophica hepatis. Hepatisatio caseosa lobi superioris dextri circumscripta recens. Induratio lienis. Ulcera tuberculosa intestini. Lymphadenitis caseosa et tuberculosa mesenterii. Nephritis parenchymatosa levis et cicatrices renum. Ascites. Hydrops anasarca.

Behrens sucht in diesem Fall mit Recht die primäre Infektion im Darm, da nur ein kleiner, frischer Herd in der Lunge vorhanden ist und die Bronchialdrüsen vollkommen intakt sind; im Gegensatz dazu steht die Ausbreitung der Erkrankung in den Mesenterialdrüsen und im Darm, in welchem ein Geschwür schon in Vernarbung begriffen war. Da dieser Patient, ein starker Potator, sich nach seinen Angaben seit 7 Jahren nur noch von rohem Fleisch und Eiern ernährt hat, hält Behrens diesen Fall für eine Fütterungstuberkulose, entstanden durch den Genuß des Fleisches tuberkulöser Rinder, und erklärt die späte Erkrankung mit der erst allmählich herabgesetzten Widerstandsfähigkeit des Organismus infolge der fortschreitenden Lebercirrhose.

Fries (19) zitiert einen Fall, den Wyß als Folge des Genusses der Milch einer perlsüchtigen Kuh veröffent-

lichte. Es handelt sich um die Sektion eines an Diphtherie verstorbenen, von gesunden Eltern stammenden, 5¾ Jahre alten Knaben. Dabei fand sich nur ein kleiner Tuberkelknoten im Darm und Tuberkulose einer Mesenterialdrüse. Auch hier war die Darmtuberkulose ein zufälliger Sektionsbefund.

Die Fälle Herterichs, die Fries ebenfalls anführt, 2 Kinder, die von ihrer, an vorgeschrittener Lungenschwindsucht leidenden Mutter durch Vorkauen der Nahrung infiziert worden sein sollen, erscheinen mir als primäre Darmtuberkulosen nicht absolut sicher, da sich bei der Sektion neben Verkäsung und Erweichung sämtlicher mesenterialen Drüsen und zahlreicher Herde in Leber und Milz, auch solche in den Lungen fanden, über deren Alter keine Angabe gemacht wird.

Fries' eigener Fall betrifft eine 16jährige Näherin. Klin. Diagn.: Miliartuberkulose. Anat. Diagn.: Ulzeröse primäre Darmtuberkulose im unteren Ileum, käsige Tuberkulose der Mesenterialdrüsen, akute generalisierte Miliartuberkulose (der Lungen, Nieren, des Peritoneums, Diaphragmas und der Leber).

Ferner zitiert Fries einen Fall, den Korczynski beschrieb: 47jähriger, vorher ganz gesunder, erblich nicht belasteter Mann. Im Ileum fanden sich bei der Sektion zahlreiche tuberkulöse Geschwüre, sowie miliare Tuberkel auf der Serosa; die Dünndarmschlingen waren zu einem Knäuel verwachsen und ebenfalls von miliaren Tuberkeln besäet. In keinem anderen Organ fand sich Tuberkulose, nur die Lungenspitzen enthielten spärliche, frische miliare Tuberkel, ohne Spur einer Verdichtung oder Verkäsung.

Endlich führt Fries noch einen Fall Korbachers an. Es handelt sich um einen Soldaten, der 2 Jahre gedient hatte, nie krank gewesen und ohne erbliche Belastung war. Die Obduktion ergab Darmtuberkulose mit sekundärer Perforation (30 Perforationen) zahlreicher, tuberkulöser Darmgeschwüre, Schwellung und Verkäsung der

Mesenterialdrüsen. In den übrigen Organen fanden sich nirgends ältere Tuberkuloseherde sondern nur kleine, miliare Tuberkel, so daß die Diagnose primäre Darmtuberkulose mit Ausgang in allgemeine Miliartuberkulose gestellt wurde. Korbacher glaubt diesen Fall auf den Genuß von frischem Preßkäse, den der Soldat aus seiner Heimat im bayerischen Oberland erhalten hatte, zurückführen zu dürfen.

Eisenhardt (17) veröffentlicht einen Fall von primärer Darmtuberkulose, den er als einzigen unter 1000 Sektionen des Münchener Instituts von 1886—1890 fand: M. F., Magd, 51 Jahre. Anatom. Diagn.: Fibrinös-eiterige Peritonitis (nach Laparatomie). Multiple interstitielle Uterusmyome. Cirrhose der Ovarien. Adhäsivpleuritis am rechten Oberlappen. Thrombus im rechten Unterlappen. Geringe Hypertrophie des rechten Ventrikels. Senile Atrophie in Leber, Milz und Nieren. Kleine tuberkulöse Geschwüre im Dickdarm.

Hohenleitner (30) erwähnt einen Fall Gosses, dessen 17jährige Tochter plötzlich abzumagern begann und bald darauf starb. Gosse fand bei der selbst vorgenommenen Sektion ulzerierende Darmtuberkulose und Tuberkulose der Mesenterialdrüsen. Das Mädchen hatte auf dem Landgut ihres Vaters viel kuhwarme Milch getrunken, die von 4 Kühen stammte, die alle tuberkulös erkrankt waren, 2 davon auch an Eutertuberkulose.

Grosser (24) beschreibt folgenden Fall: A. K., 25 Jahre, Stallschweizer. Anatom. Diagn.: Tuberkulöse Geschwüre im unteren Ileum und Cöcum, käsige Tuberkulöse der mesenterialen und retroperitonealen Drüsen, subakute Peritonitis. Tuberkulöses Ulkus der Blase. Anämie des Herzens, geringer Grad von Verfettung der Leber. Außerdem fand sich nach dem Sektionsprotokoll auf der Vorderseite des rechten Oberlappens, dicht unter der Pleura, ein kleinkirschgroßer, dunkelrot gefärbter, zirkumskripter Infiltrationsherd, der sich bei der mikro-

skopischen Untersuchung als akut pneumonischer Art erwies. Grosser nimmt unter Hinweis auf den Beruf des Mannes in diesem Fall eine Fütterungstuberkulose an.

Eckstein (14) publiziert einen Fall von primärer Darmtuberkulose, den er auf Nahrungsinfektion zurückführt. Es handelt sich um einen 13 Jahre alten Meiereiverwalterssohn. Anatom. Diagn.: Enorme tuberkulöse Gürtelgeschwüre des Dünndarms. Großes Geschwür des Cöcums. Schwellung (Amyloid) der Mesenterialdrüsen mit grauen und käsigen Knoten. Starke Amyloidentartung der Milz, geringe der Nieren und der Nebennieren. Umklappung und Anheftung des Gallenblasenfundus. Sehr bleiche Lungen mit geringem Ödem. Stark schiefrige Bronchialdrüsen. Starker Soor der ganzen Speiseröhre. Mäßiger chronischer Hydrocephalus.

Eckstein vermutet auf Grund des Berufes des Vaters, daß es sich, wie schon erwähnt, hier um eine durch den Genuß der Milch perlsüchtiger Kühe erzeugte Fütterungstuberkulose handle.

Aus Hofs (28) umfangreichem Material erwähne ich folgende Fälle:

18 jähriger Bauerssohn, gestorben an tuberkulöser Peritonitis. Anatom. Diagn.: Tuberkulöse Geschwüre des Dickdarms, tuberkulöse Peritonitis mit Verkäsung und vollkommener Verwachsung der Baucheingeweide untereinander und mit den Bauchdecken. Anämie der Lungen.

16 jähriges Mädchen, verstorben an Darmtuberkulose. Anatom. Diagn.: Ausgebreiteter, tuberkulöser Geschwürsprozeß des Dünndarms, am Duodenum beginnend. Frische peritonitische Verwachsungen des Darmes. (Keine Tuberkulose außer im Darm.)

54 jähriger Mann, gestorben an Delirium alcoholicum. Anatom. Diagn.: Starkes Emphysem und Ödem der Lungen. Alte rechtsseitige, frische linksseitige Pleuritis. Kompression des linken Unterlappens. Zahlreiche tuber-

kulöse Geschwüre und einzelne Narben des Dünn- und Dickdarms. Enorme Miliartuberkulose des Bauchfells.

34jähriger Landmann, gestorben an Diphtherie. Anatom. Diagn.: Schlaffe pneumonische Infiltrate der Lungen. Chronischer Geschwürsprozeß in Cöcum mit Striktur der Ileocöcalklappe. Striktur und lokale Tuberkulose des Processus vermiformis. Ileocöcalfisteln.

17jähriges Mädchen, gestorben an Peritonitis. Anat. Diagn.: Verkäsung und Vereiterung der Mesenterialdrüsen. Tuberkulöse Peritonitis. Mehrfache Verwachsungen der dem Mesenterium abgekehrten Darmwand mit dem Mesenterium. Lungenödem.

17jähriges Mädchen, Selbstmord durch Erhängen. Anatom. Diagn.: Schwellung der Tonsillen. Starke Hyperämie der Lungen. Stark verkalkte Mesenterialdrüsen. Ausgedehnte Residuen von Peritonitis.

Kleefisch (37) beschreibt folgende Fälle von primärer Tuberkulose des Verdauungstraktus:

12jähriges Mädchen. Klin. Diagn.: Amyloid. Anatom. Diagn.: Ulcus tuberculosum coeci cum cicatrice ilei. Peritonitis tuberculosa. Nephritis chronica. Degeneratio amyloides renum, hepatis, lienis, intestini ilei. Anaemia universalis.

Im Sektionsprotokoll wird noch eigens betont: „Respirationsorgane absolut intakt."

8jähriges Mädchen. Klin. Diagn.: Scharlach. Lungenödem. Anatom. Diagn.: Amygdalitis necroticans. Bronchitis catarrhalis. Oedema et emphysema partialis pulmonum. Enteritis catarrhalis. Lymphadenitis tuberculosa glandularum meseraicarum. Nephritis parenchymatosa incipiens. Kleefisch hält diesen Fall, bei dem die Tuberkulose ebenfalls einen zufälligen Sektionsbefund bildet, für eine Fütterungstuberkulose.

Sektions-Nr. 264/1906. Klin. Diagn.: Meningitis tuberculosa. Anatom. Diagn.: Meningitis tuberculosa. Hy-

drocephalus internus. Oedema piae matris et cerebri. Bronchopneumonia. Enteritis. Tabes meseraica.

Maeder (44) teilt einen Fall Widenmanns mit: Es handelt sich um einen 18jährigen Patienten. Die Sektion ergab bei völlig intakten Lungen und Bronchialdrüsen ein altes, etwa 10-Pfennigstückgroßes Geschwür im Cöcum, mit leichter Verengerung des Darmes und mehreren kurzen, in den verdickten Peritonealüberzug der benachbarten rechten Bauchwand führenden Fistelgängen. Ferner fand sich eine frische, diffuse Tuberkulose, besonders der rechten Seite des Peritoneums und eine ebenfalls frische Arachnitis tuberculosa plexus chorioidei ventriculi III, nebst Encephalitis tuberculosa hypocampi majoris haemorrhagica.

Wieting (60) beschreibt einen Fall mit dreifacher ringförmiger, tuberkulöser Striktur des untersten Ileums und tuberkulösem Pseudotumor der Ileocöcalgegend. Tumor und strikturierter Dünndarm waren reseziert worden, doch erfolgte am 6. Tag nach der Operation der Exitus. Die Sektion ergab eine nekrotische Stelle an dem Kolonstumpf, die äußerste Ecke war infolge ungenügender Ernährung brandig geworden, indem der Resektionsschnitt nicht schräg genug abstumpfend angelegt war. Es hatte sich ein Kotabszeß gebildet und daran anschließend eine frische Peritonitis diffusa. Lymphdrüsen und Lungenaffektion war keine vorhanden. Herz, Leber und Niere befanden sich in diffuser fettiger Degeneration.

Beitzke (5) beschreibt aus einem Material von 1100 Leichen, die mit besonderer Sorgfalt bezüglich tuberkulöser Veränderungen seziert wurden, von denen ferner alles verdächtige Drüsenmaterial durch Lydia Rabinowitsch auf Meerschweinchen bezw. auf Kaninchen überimpft worden war, folgende Fälle:

49jähriger Schlosser. Anatom. Diagn.: Zystizerken im rechten Unterhorn und im Verlauf der Arteria fossae

Sylvii rechts. Gliom des linken Schläfenlappens. Obesitas cordis mit geringer Schwielenbildung und Verfettung. Eiterige Bronchitis. Prostatahypertrophie. Geringe dilatierte Balkenblase mit Divertikeln. Cystitis granulosa. Im Dickdarm zahlreiche Kotballen. 20 cm oberhalb der Klappe ein linsengroßer Defekt der Schleimhaut, die Ränder dieses Defekts flottieren beim Aufgießen von Wasser. An den Rändern zeigen sich weiße Streifen. Die Serosa ohne Veränderung. Mikroskopisch finden sich im Geschwürsgrund Tuberkel mit Riesenzellen.

Mädchen, 10 Jahre alt. Anatom. Diagn.: Perniziöse Anämie. Schwere Herzmuskelverfettung. Ekchymosen an Perikard, Pleura und Darm. Pharynxödem. Im Mesenterium des Dünndarms eine bohnengroße, verkalkte Drüse. Mikroskopisch nur nekrotische Massen, nichts von Tuberkulose. Ein geimpftes Meerschweinchen stirbt an allgemeiner Tuberkulose.

34 jährige Verkäuferin. Anatom. Diagn.: Meningitis purulenta nach Antrumaufmeisselung. Umschriebene Entzündung am rechten Unterlappen mit fibrinöser Pleuritis. Starke saure Erweichung des Magens und fast der ganzen Speiseröhre. Im untersten Ileum, etwa ½ m oberhalb der Klappe, eine etwas erodierte, linsengroße, schieferige Stelle mit einem hirsekorngroßen, gelben Knötchen; mikroskopisch Tuberkel mit Riesenzellen.

29 jähriger Tischler. Anatom. Diagn.: Diffuse eitrige Peritonitis infolge Appendixperforation. Aspiration von Speiseteilen in die Lunge. Hämorrhagische Bronchopneumonie im rechten Unterlappen. Pleuritische Verwachsungen an der rechten Spitze, daselbst keine tuberkulösen Veränderungen. Im Mesenterium zwei saubohnengroße, verkäste Lymphdrüsen, in einer auch etwas Kalk. Mikroskopisch in einer Drüse nur Kalkherde, in der andern außerdem Tuberkel mit Riesenzellen; in einer der letzteren ein Tuberkelbazillus.

36 jährige Bäckersfrau. Anatom. Diagn.: Granular-

nieren. Hypertrophie und Dilatation beider Ventrikel, besonders des linken. Geringfügige Arteriosklerose. Stauungsorgane. Allgemeiner Höhlenhydrops. Hydrops anasarca. Chronische Gastritis. Taenie im Jejunum. Zystizerkus an der Pia. In der Ileocöcalgegend zwei haselnußgroße, verkalkte Lymphdrüsen. Mikroskopisch nur Kalkherde, kein tuberkulöses Granulationsgewebe, keine Tuberkelbazillen. Eines der geimpften Tiere erkrankt an Tuberkulose.

4jähriger Knabe. Anatom. Diagn.: Bronchopneumonie, frische Pleuritis und alte pleuritische Verwachsungen. Eine verkäste Mandibulardrüse links, mehrere verkäste Mesenterialdrüsen. Die Solitärlymphknötchen des Dickdarms sind pigmentiert; dicht unterhalb der Klappe befindet sich in der Schleimhaut des Dickdarms ein 1 cm langes, 2—3 cm breites Geschwür mit unterminierten Rändern. Dünndarmschleimhaut ohne Veränderungen. Mikroskopisch Verkäsung und Verkalkung, nur wenig tuberkulöses Granulationsgewebe, mäßig zahlreiche Tuberkelbazillen.

7¾jähriger Knabe. Anatom. Diagn.: Rachendiphtherie, Bronchitis, Emphysem, Bronchopneumonie beiderseits. Alte pleuritische Verwachsungen, subpleurale Blutungen. Dilatation und Hypertrophie beider Ventrikel mit fleckweiser Herzmuskelverfettung. Parenchymatöse Degeneration der Nieren, Gastritis, chronische Enteritis. Spulwurm und Trichocephalus im Darm. Lymphdrüsen unmittelbar am Cöcum bis bohnengroß, graubräunlich, mäßig derb; in etwas weiterer Entfernung nach der Radix hin eine Reihe bis über bohnengroßer, zum Teil verkäster, zum Teil verkalkter Lymphdrüsen. Mikroskopisch wenig tuberkulöses Granulationsgewebe, ziemlich zahlreich Tuberkelbazillen.

7jähriges Mädchen. Anatom. Diagn.: Diphtherie des Kehlkopfes und der Trachea. Eiterige Bronchitis, bronchopneumonische Herde, alveoläres und interstitielles Em-

physem beiderseits. Geringe Hypertrophie des linken Ventrikels. Parenchymatöse Nephritis. Weiche Milz. Enteritis nodularis. In einigen Mesenterialdrüsen käsige Herde. Mikroskopisch Tuberkel mit Riesenzellen und Tuberkelbazillen.

11 jähriger Knabe. Anatom. Diagn.: Diphtherie des Rachens, des Kehlkopfes, der Trachea und der Bronchien. Schwellung der trachealen und bronchialen Lymphdrüsen. Emphysem beider Lungen, pleuritische Verwachsungen, Pleurablutungen. Milzschwellung. Parenchymatöse Degeneration des Herzens. Oxyuren, Taenia saginata. Kolitis mit Pigmentierung im Dickdarm. Im Mesenterium eine verkalkte Lymphdrüse. Mikroskopisch hauptsächlich nekrotische Massen, jedoch zwei Tuberkeln und ein Tuberkelbazillus.

11 jähriger Knabe. Anatom. Diagn.: Operiertes Emphysem der rechten Pleurahöhle. Eiterige Peritonitis. Hämorrhagische Nephritis. Milzschwellung. Schlaffes Herz. Pleuritische Verwachsungen beiderseits. In zwei Mesenterialdrüsen je ein Kalkherd. Mikroskopisch nur nekrotisches, verkalktes Gewebe, nichts von Tuberkulose. Der Tierversuch fällt positiv aus.

14 jähriges Mädchen. Anatom. Diagn.: Lues congenita. Alte Narbe am rechten Unterschenkel mit Defektbildung an der Tibia und Belastungsdeformität der Fibula. Hyperostose mit gummiartigen Bildungen an der linken Tibia. Eitrig fibrinöse Peritonitis. Adhäsive Pleuritis beiderseits. Fibrinöse Pneumonie der rechten Lunge (mit Friedländerbazillen). Verstopfung linksseitiger Lungenarterienäste, amyloide Entartung von Milz, Leber, Nieren, Magen- und Dünndarmschleimhaut und des Vorhofsendokards. Ödeme der unteren Extremitäten. Im Mesenterium eine verkalkte Drüse. Mikroskopisch in den erhaltenen Partien viele Epitheloidzellen, keine eigentlichen Tuberkel. In den nekrotischen Massen Tuberkelbazillen.

5 jähriges Mädchen. Anatom. Diagn.: Scharlachexanthem. Schwere nekrotisierende Angina mit starker Lymphadenitis cervicalis. Eiterige Rhinopharyngitis, doppelseitige eiterige Otitis media. Tracheobronchitis, beginnende Bronchopneumonie in beiden Unterlappen. Geringe Dilatation des linken Ventrikels, Milzschwellung. In der Ileocöcalgegend mehrere verkäste Mesenterialdrüsen. Mikroskopisch kein tuberkulöses Granulationsgewebe, aber reichlich Tuberkelbazillen.

25 jähriges Dienstmädchen. Anatom. Diagn.: Puerperale Sepsis. Endometritis septica, sackförmige Ausdehnung und Vereiterung des linken Ovariums; Salpingitis purulenta links. Inzisionsnarben in der Inguinalgegend beiderseits. Gegeninzision in der linken Weiche. Septische Infarkte in der linken Lunge. Blutungen in Blase, Dickdarm, Magen, Endo- und Epikard, Ösophagus und Nebennieren. Fettige Degeneration des Herzmuskels. Starke Anämie und trübe Schwellung der Nieren; in der linken Niere eine kirschkerngroße Zyste. Fettige Degeneration der Aortenintima. Punktförmige Blutungen im Gehirn. In der Ileocöcalgegend eine bohnengroße, verkalkte Mesenterialdrüse. Mikroskopisch nur Nekrose, kein tuberkulöses Granulationsgewebe, aber spärliche Tuberkelbazillen.

Bevor ich nun einen weiteren, an unserem Institut zur Obduktion gekommenen Fall primärer Darmtuberkulose schildere, möchte ich noch kurz auf das Vorkommen der Tuberkulose in den einzelnen Darmabschnitten eingehen, wobei ich von den Erkrankungen der Mund- und Rachenhöhle absehe.

In Ösophagus und Magen sind tuberkulöse Geschwüre ein sehr seltener Befund, in ersterem sind sie meist sekundär entstanden, entweder durch Durchbruch verkäster Lymphdrüsen, oder seltener durch Übergreifen eines tuberkulösen Prozesses bei Wirbelkaries auf den Ösophagus. Die Tuberkulose der Magenschleimhaut

kommt ebenfalls nur sehr selten vor, am meisten ist dabei noch die Pylorusgegend betroffen. Hohenleitner (30) erwähnt einen Fall Littens, der bei einem 30jährigen Mann ein tuberkulöses Geschwür an der kleinen Kurvatur fand, während der ganze übrige Darmtraktus frei von Tuberkulose war. Eisenhardt beschreibt unter seinen 1000 Sektionen einen Fall von ausgedehnter Darmtuberkulose, bei denen im Magen mehrere linsengroße, tuberkulöse Geschwüre gefunden wurden. Zweierlei Momente scheinen für das seltene Vorkommen der Tuberkulose in diesen Organen maßgebend zu sein, einmal die große Geschwindigkeit, mit der die Ingesta den Ösophagus passieren, das andere Mal die stete Bewegung des Magens, so daß die Tuberkelbazillen keine Gelegenheit haben, sich in Ruhe anzusiedeln. Ferner stimmen viele Forscher darin überein, daß bei den in Frage stehenden Organen, sowie beim Duodenum eine gewisse Unempfänglichkeit der Schleimhaut gegenüber tuberkulöser Infektion vorhanden sein müsse.

Die Versuche Sarbezès (41), der experimentell eine erhebliche Schädigung der Tuberkelbazillen durch den saueren Magensaft nachgewiesen zu haben glaubte, sind durch die Arbeiten anderer Autoren (z. B. Carrière und Nebelthau) nicht bestätigt worden.

v. Conrath hält es für erwiesen, daß der Magensaft, wenn er genügend lange Zeit einwirken kann, imstande ist die Bazillen, wenn auch nicht ihre Sporen zu töten.

Der Lieblingssitz der Tuberkulose in den nun folgenden Darmabschnitten ist das unterste Ileum, das Cöcum in der Nähe der Bauhinschen Klappe und das Colon ascendens. Als Gründe für diese Bevorzugung führt v. Conrath (10) folgendes an: „Das Cöcum bildet gleichsam eine tote, vom Darmkanal abgesonderte Ecke, eine Sackgasse gerade an einer Stelle des Darmtraktus gelegen, wo die Richtung, in der der Speisebrei weiter bewegt wird, plötzlich scharf und um 90° umbiegt (recht-

winklige Einmündung des Ileums in das Cöcum), nachdem derselbe kaum zuvor ein Hindernis, die Verengerung durch die Bauhinsche Klappe, überwunden hat, um nun durch die Peristaltik mit Überwindung seines ziemlich großen Eigengewichtes vertikal im Colon ascendens in die Höhe befördert zu werden. An einer solchen Stelle des Darmkanals also situiert, muß das Cöcum sehr leicht der Sitz von Kotstauung und der damit verbundenen Schädlichkeiten werden, welche einerseits in mechanischen, andererseits in chemischen Reizen (verursacht durch Fäulnisvorgänge in den stagnierenden Kotmassen) bestehen.“ Dazu kommt noch, daß die Zirkulationsverhältnisse dieses Darmabschnittes nach Frankfurter sich in einem besonders labilen Zustande befinden sollen, eine Behauptung, die der eben Genannte damit begründet, daß anderwärts unwirksame Noxen gerade beim Cöcum und Processus vermiformis schwere Ernährungsstörungen hervorzurufen imstande sind, daß bei Intoxikationen mit Secale und Quecksilber die genannten Darmabschnitte der Sitz lokaler Gangrän werden.

v. Conrath weist ferner auf die Häufung der Follikel in Prozessus und Cöcum hin, die die Ansiedlung der Tuberkulose besonders begünstigen. Endlich macht er noch auf den Involutionszustand des Cöcums beim Menschen aufmerksam und erwähnt ferner, daß in manchen Fällen schon auf der Ileocöcalklappe oder auch schon etwas ileumwärts die Zottenformation des Dünndarms in die Kolonformation übergeht. Die Regionen solchen Übergangs seien aber bekanntlich nicht nur zur Neubildung, sondern auch zur Entzündung prädisponiert.

Diese Lokalisation der Tuberkulose in der Ileocöcalgegend führt öfters zu einer eigenartigen Erkrankungsform, der etwa erst seit dem letzten Dezennium des verflossenen Jahrhunderts namentlich von chirurgischer Seite größeres Interesse entgegengebracht wurde und die jetzt

unter dem Namen des tuberkulösen Ileocöcaltumors allgemein bekannt ist.

Bei der Sektion eines derartig erkrankten Cöcums fällt sofort eine enorme Verdickung desselben auf. Es fühlt sich stark derb und rigide an, die Wand ist schwielig verdickt und vielfach narbig eingezogen. Das Darmlumen ist meist je nach dem Fortgeschrittensein des Prozesses mehr oder weniger stenosiert. Ihren höchsten Grad erreicht die Stenose meist in der Gegend der Ileocöcalklappe, da hier auch die schwielige Verdickung der Wand und die narbige Schrumpfung am stärksten ausgeprägt ist. Die Schleimhaut ist in den meisten Fällen stark verändert, es finden sich zahlreiche, tuberkulöse Geschwüre mit unterminierten Rändern und gelblichen Knötchen auf dem Geschwürsgrund, die noch erhaltene Schleimhaut ist stark gewuchert.

Im folgenden beschreibe ich nun einen Fall von Ileocöcaltuberkulose, der hier zur Beobachtung und Sektion kam und der infolge des Fehlens weiterer tuberkulöser Herde im Körper und des eigenartigen Krankheitsverlaufes wegen Interesse erwecken dürfte.

Es handelt sich um einen 37jährigen Maurer, der wegen einer vermeintlichen Wandernier̈e im September 1904 vom Arzt der hiesigen chirurgischen Klinik zur Operation zugewiesen worden war. Rothdauscher (52) gibt in seiner Arbeit die damalige Krankengeschichte dieses Mannes, die ich zunächst hier anführe.

„Fall 5. L. L. P., 37jähriger Maurer.

Anamnese: Pat. ist am 23. V. durch einen Fall von einer Stiege verunglückt und hat sich dadurch nach Ansicht des Arztes eine schwere Gehirnerschütterung mit vermutlicher Basisfraktur zugezogen. Er hat sich von den Folgen dieses Unfalls jetzt ziemlich erholt, nur besteht noch eine allgemeine Körperschwäche. Ende August entdeckte der behandelnde Arzt, als der Kranke über

Leibschmerzen klagte, bei der Untersuchung eine bewegliche Geschwulst auf der rechten Seite des Leibes, die er für eine durch Unfall entstandene Wanderniere hielt. Patient wird zu deren Behandlung in die Klinik geschickt. Er gibt noch an, daß er früher von dem Vorhandensein einer Geschwulst nichts bemerkt und nie Beschwerden gehabt habe. Nie Erbrechen, stets angehaltenen Stuhl. Abmagerung im letzten Jahr.

Status: 19. X. Mittelkräftig gebauter Mann in mittlerem Ernährungszustand. Über der linken Lungenspitze ist der Schall leicht verkürzt; das Atemgeräusch etwas abgeschwächt. Herz normal. Unterhalb der Mitte der Nabel-Spinallinie fühlt man einen rundlichen, etwa hühnereigroßen, etwas druckempfindlichen Tumor von fester Konsistenz. Derselbe liegt ziemlich dicht unter den Bauchdecken, ist sehr beweglich und läßt sich nach allen Seiten gut abgrenzen; insbesondere zeigt sich, daß er mit der Leber in keinem Zusammenhang steht. Bei der Respiration verschiebt er sich etwas. In den abhängigen Teilen des Abdomens findet sich Dämpfung in geringer Ausdehnung.

Am 21. X. Auf Rizinusöleinlauf erfolgt mehrmals Stuhl. Keine Stenosenerscheinungen.

Am 25. X. Operation. Prof. Graser.

In Morphiumäthernarkose Schnitt am äußeren Rande des rechten Rektus. Nach Eröffnung des Peritoneums fließt etwas Ascites ab. Es findet sich ein kindsfaustgroßer Tumor in der Ileocöcalgegend. Das Ileum wird ca. 3 Finger breit oberhalb der Klappe nach Anlage von Klammern durchschnitten, das periphere Ende blind verschlossen, das obere abgeklemmte Ende wird T-förmig in das Colon transversum eingelagert. Die hintere Fläche des Ileums wird darauf durch seromuskuläre Nähte mit dem Kolon (Taenia libera) linear vereinigt. Darauf wird direkt unter der Klemme am Ileum abgeschnitten und im Kolon ein Längsschnitt von entsprechender Länge

gemacht und nun die Vorderwand von Ileum und Kolon vereinigt. Darauf Durchtrennung des Kolon an der Flexura dextra und Exstirpation des Cöcums und Colon ascendens.

Mesocolon ascendens wird abgebunden; mit dem rechtsseitigen parietalen Bauchfell wird der durch Exstirpation des Cöcums gesetzte Defekt bedeckt. Einlegen eines Tampons. Durchgreifende Silbernähte. Etagennaht. 500 g Infusion.

26. X. Auf Glyzerin kein Stuhl.

27. X. Morgenbefinden schlecht. Leib aufgetrieben, druckempfindlich. Leibschmerzen. Nach Stuhlgang Besserung.

30. X. Reichlich Stuhl auf Einläufe. Leib weich; fieberfrei; schmerzfrei.

4. XI. Verbandwechsel; der Tampon ist eitrig durchtränkt; es entleert sich aus einem Bauchdeckenabszeß etwas Eiter. Tamponade. Alkoholumschläge. Weiterer Verlauf reaktionslos.

30. XI. Wunde vollkommen geschlossen. Patient fühlt sich wohl. 8 Pfund Gewichtszunahme.

Präparat: Vom Dünndarm sind ca. 6 cm vor seiner Einmündung in das Cöcum stehen geblieben; die Wand des Dünndarms ist stark hypertrophiert. Am peripheren Ende 9 cm, am Eintritt in das Cöcum 14 cm Umfang; der Mesenterialansatz erscheint derb infiltriert. Das Cöcum selbst stellt einen unregelmäßigen, kinderfaustgroßen derben, höckerigen Tumor dar, der eigentlich größtenteils aus erbsen- bis walnußgroßen, derben Appendices epiploicae besteht, in die der Tumor hineingewuchert erscheint. Nur die vordere seitliche Partie ist frei von diesen Anhängen. Hier sieht man die Taenia libera als tiefe Furche zwischen derb infiltriertem Gewebe liegend; an dem Anfangsteil der Taenia entspringt der Prozessus, der freibeweglich nach hinten und oben gelagert erscheint und 9 cm lang ist. In seinem Mesen-

teriolum sind derbe kleine Knötchen fühlbar. Der Anfangsteil des Colon ascendens ist gleichfalls verdickt und infiltriert. Hier ist die stark gewulstete Schleimhaut sichtbar; das Lumen selbst stark verengt; beim Versuch das Cöcum zu sondieren, stößt man auf Widerstand. Das Mesokolon ist wurstförmig verdickt und sind mehrere derbe Drüsen zu fühlen."

Dieser Patient nun, der am 30. November 1904 aus der chirurgischen Klinik geheilt entlassen worden war, ließ sich am 19. September 1910 in die medizinische Klinik aufnehmen.

Die Krankengeschichte führt folgendes an:

Anamnese: Vor 6 Jahren in der chirurgischen Klinik operiert. Resectio coeci. Ileocolostomie. Damals Erscheinungen von Darmverengung (Cöcaltuberkulose). Seit etwa 1/4 Jahr wieder Erscheinungen von Darmverengung. Sehr hartnäckige Stuhlverstopfung, zeitweise heftige Leibschmerzen, dabei Gurren und Plätschern im Leib. Zeitweise etwas Husten und Auswurf. Keine Nachtschweiße. In der letzten Zeit erhebliche Gewichtsabnahme.

Status: Schlechter Ernährungszustand, blaßgelbe Hautfarbe, Zunge belegt, Supraklavikulargruben eingesunken. Keine auffällige Dämpfung; über der linken Spitze zeitweise feine Rasselgeräusche. Herz: Grenzen normal, Spitzenstoß innerhalb der Mammillarlinie. Töne rein, Aktion regelmäßig (74). Blutdruck 100 mm Quecksilbersäule.

Abdomen: Eine 20 cm lange Narbe am rechten äußeren Rektusrand. Im oberen Teil desselben Vorwölbung beim Husten (Narbenbruch). Man glaubt einzelne Knoten zu fühlen. Etwa die Mitte der Narbe sehr druckempfindlich. Wenig Ascites.

Reflexe o. B.

Urin: Eiweiß 2 $^0/_{00}$. Mikroskopisch zahlreiche hyaline und Wachszylinder (Amyloidentartung?).

Magenuntersuchung: 20 ccm gut verdauter Inhalt. HCl +, Gesamtazidität 50.

Urin: 3000—5500 ccm; ab 12. X. stetige Abnahme. Am 15. X. 8 $^0/_{00}$ Eiweiß. Nur breiige Kost.

Verlauf: Ascites nach einigen Tagen verschwunden. Zeitweise heftige Leibschmerzen. Stuhl nur auf Einlauf.

22. X. Beginn der Tuberkulinkur (Rosenbach).

29. IX. Tuberkulin wegen der unregelmäßigen Temperaturen aufgegeben. Stete Gewichtsabnahme.

Weiterverlauf: Stetige Gewichtsabnahme mit starken Leibschmerzen, Darmsteifung, Stuhl nur auf Öleinlauf. Im Urin viel Albumen, Wachszylinder. Infolge von Inanition (ständiges Erbrechen) am 20. X. Exitus mit Zeichen von Herzschwäche.

Klin. Diagn.: Darm- und Bauchfelltuberkulose.

Sektion am 21. X. 1910.

Status: Große männliche Leiche, von kräftigem Knochenbau und ziemlich atrophischer Muskulatur, in sehr schlechtem Ernährungszustand. Hautfarbe blaß, mit einem Stich ins Bläuliche. Supra- und Infraklavikulargruben ziemlich eingesunken. Lippen und Ohren etwas zyanotisch. Bulbi eingesunken. Korneae stark getrübt, Konjunktiven etwas ikterisch verfärbt. An den Knöcheln keine Ödeme. Totenstarre besteht. Am Rücken und an den Extremitäten Totenflecke. Im rechten Hypochondrium befindet sich parallel zur Medianlinie 5 cm neben ihr verlaufend, eine 15 cm lange, gut verheilte, etwas runzelig eingezogene, alte Operationsnarbe, die dicht unter dem Rippenbogen beginnt. Sonst keine Narben.

Schädelhöhle: Kopfform rund, Behaarung ziemlich reichlich. Bei Ablösung der Weichteile zeigen sich dieselben nur wenig blutreich und nirgends mit dem Schädel verwachsen, die abhängigen Partien etwas blutreicher. Kopfschwarte von normaler Dicke. Schädeldach gut gewölbt und symmetrisch. Nähte noch überall sichtbar, aber gut verwachsen. Gewicht schwer. Knochen

in der Gesamtheit ziemlich verdickt, Spongiosa nur noch in einem schmalen Streifen erhalten, ziemlich blutreich. Sulci meningei ziemlich flach. Pacchionische Gruben wenig ausgeprägt, nur auf der linken Seite findet sich in dem Winkel zwischen Quer- und Pfeilnaht eine etwa linsengroße, tiefere Stelle, die stärker durchscheinend ist. Überhaupt ist das Schädeldach im Verlauf des linken Teils der Quernaht stärker durchscheinend.

Dura ziemlich stark gespannt und feucht, stark milchig getrübt, die Gefäße zeigen nur geringe Füllung. Die Konfiguration der Gehirnoberfläche scheint nur in der Gegend der Stirnlappen durch. Auf der Höhe der linken Hemisphäre findet sich 2 cm von der Medianlinie entfernt eine etwa linsengroße Pacchionische Granulation. Im Sinus longitudinalis nur wenig dunkles, flüssiges Blut und einige kleine Kruorgerinnsel. Bei Eröffnung der Dura entleert sich keine vermehrte Flüssigkeit. Durainnenfläche an einigen Stellen rötlichbräunlich verfärbt, zeigt aber keine zarten Membranen, sonst glatt und spiegelnd. Beide Hemisphären symmetrisch. Windungen verschmälert, Furchen verbreitert und vertieft. Die weichen Häute leicht milchig getrübt, feucht. Im rechten Stirnlappen findet sich etwa 1 cm von der Sagittalfurche entfernt eine ungefähr markstückgroße, muldenförmige, tief eingesunkene Stelle, deren Grund unregelmäßig höckerig, wulstig konfiguriert ist. Die Dura zeigt hier feine strang- und flächenhafte Verwachsungen mit der Gehirnoberfläche. Der Balken ist flach, die Balkenarterie zeigt mittlere Füllung. Das Gehirn wird in toto herausgenommen. Die oben erwähnte Einsenkung erstreckt sich, wie sich nach der Herausnahme zeigt, in Zweimarkstückgröße auch über den vorderen Teil des rechten Schläfenlappens. Auch hier zeigt die Dura größere und kleinere strang- und flächenhafte Verwachsungen mit der Gehirnoberfläche. Beim Einschneiden in diese Stellen zeigt sich, daß im Stirn-

lappen die Grenze zwischen weißer und grauer Substanz noch scharf erhalten ist, während sie im Schläfenlappen etwas verwaschen erscheint.

Bei Abtragung der linken Hemisphäre zeigt sich die Schnittfläche feucht und glänzend, von zahlreichen kleinen Blutpunkten durchsetzt. Die graue Substanz scheint ziemlich verschmälert. Die Konsistenz des Gehirns ist etwas weich, die weichen Häute sind ziemlich zerreißlich und ohne Substanzverlust von der Gehirnoberfläche ablösbar. Bei der Eröffnung des linken Ventrikels entleert sich etwas vermehrte seröse Flüssigkeit. Die rechte Hemisphäre wird um das Präparat zu schonen nicht weiter seziert. Tela und Plexus sind zart und zeigen normale Blutfüllung. Streifen- und Sehhügel von normaler Größe und Konfiguration. Das Foramen Monroi stark erweitert. Das Septum etwas verdünnt. Der dritte Ventrikel etwas erweitert. Glandula pinealis ca. erbsengroß. Corpora quadrigemina zeigen normalen Befund. Der 4. Ventrikel ist leer, der Aquaeductus Sylvii sondierbar. Das Ependym sämtlicher Ventrikel fühlt sich etwas rauh an, namentlich das der großen Stammganglien.

Die Querschnitte durch Großhirnhemisphären, Stammganglien, Pons und Medula zeigen die Gehirnsubstanz feucht und glänzend, von zahlreichen kleinen Blutpünktchen durchsetzt, Rinde überall etwas verschmälert.

Beide Kleinhirnhemisphären sind normal groß und symmetrisch entwickelt, die weichen Häute glatt und spiegelnd, die Gefäße zeigen stärkere Injektion. Arbor vitae und Nucleus dentatus von normaler Zeichnung, Substanz auf dem Durchschnitt feucht und glänzend.

Gehirnbasis: Weiche Häute stärker injiziert, feucht und glänzend. Gefäßversorgung normal, die Gefäße zartwandig. Schädelbasis: Durainnenfläche glatt und spiegelnd; in den Sinus flüssiges Blut. Die Dura läßt sich von der Schädelbasis leicht abziehen. Hypophyse o. B.

Brusthöhle: Zwerchfellstand: links oberer Rand

der 5., rechts unterer Rand der 5. Rippe. Thorax flach, epigastrischer Winkel ziemlich spitz. Fettgewebe und Muskulatur gering entwickelt, letztere braunrot. Rippenknorpel gut schneidbar. Bei der Auslösung des Sternums zeigt sich auf der rechten Seite eine bindegewebige, kurzzellige Verwachsung der Pleura mit dem 4. Rippenknorpel. Manubrium und Corpus Sterni gegeneinander beweglich. Lungen beiderseits zurückgesunken. Der Herzbeutel liegt in Handtellergröße frei, ebenso Aorta und Vena Cava.

Der rechte Oberlappen zeigt kurzzellige Verwachsungen mit der Pleura, die sich leicht abziehen lassen; ebenso finden sich an Mittel- und Unterlappen einige feine Stränge. Die linke Lunge zeigt an der Seitenfläche und der Basis des Unterlappens kurzzellige Verwachsungen mit Pleura und Zwerchfell, die sich etwas schwerer abziehen lassen. Die freie Pleura überall glatt und spiegelnd. Über den Spitzen keine narbigen Einziehungen, nirgends Knötchen. Der rechte Ober- und Mittellappen fühlen sich schlaff an, Mittel- und Unterlappen sind blaurot verfärbt, von derberer Konsistenz. Die linke Lunge schlaff, Volumen vermindert.

Linke Lunge: Ober- und Unterlappen sehr blut- und saftreich, überall lufthaltig. Bronchien klaffend; auf Druck entleert sich aus ihnen reichlich schleimig-eiterige Flüssigkeit.

Rechte Lunge: Oberlappen auf dem Durchschnitt blut- und saftreich. Mittel- und Unterlappen außerordentlich blut- und saftreich; Mittellappen noch lufthaltig, Unterlappen luftleer. Aus den Bronchien des Mittel- und Unterlappens entleert sich reichlich gelber Eiter. Im Lungengewebe nirgends schwielige Narben oder bindegewebige Verdichtungen, nirgends Knötchen.

Herzbeutelinnenfläche glatt und spiegelnd; das Herz selbst in seiner Größe der Faust der Leiche entsprechend. Die rechte Herzhälfte schlaff, die linke

gut kontrahiert. Muskulatur fahl-braun, nicht verdickt. Pulmonalostium für 2 Finger gut durchgängig, die Klappen zart. Tricuspidalis für 3 Finger durchgängig, Segel nicht verdickt. Mitralis für 2 Finger knapp passierbar, die Klappen zart. Aortenostium für 2 Finger durchgängig, die Klappen zart, die Schließungsränder ohne Auflagerungen. Der Anfangsteil der Aorta etwas erweitert; stellenweise gelbliche, erhabene, zirzinäre Stellen, die sich gegen den Bogen zu verlieren. Foramen ovale geschlossen. Koronararterien sämtlich zart. Ösophagusschleimhaut glatt, etwas stärker injiziert. Zungengrund nicht geschwellt, beide Tonsillen etwas vergrößert, beim Einschneiden entleeren sich eitrige Pfröpfe. Kehlkopfschleimhaut blaß. Die Trachealschleimhaut mit zähem Schleim bedeckt. Die Bronchien mit eitrigem Sekret angefüllt, die Schleimhaut stärker injiziert. Schilddrüse klein, derb, auf dem Durchschnitt o. B. Hilus- und Bifurkationsdrüsen anthrakotisch, weich.

Bauchhöhle: Nach Eröffnung der Bauchdecken, deren Muskulatur mäßig entwickelt ist, liegt das Netz stark retrahiert über dem Querkolon. Auf der rechten Seite ist es in der Ausdehnung der Operationsnarbe mit der Innenfläche der Bauchdecken verwachsen. Netz mäßig fettreich, auf der linken Seite weit nach hinten geschlagen; ferner ist es mit dem Colon transversum und besonders mit einer gleich zu erwähnenden Anastomosenbildung zwischen Colon transversum und Ileum fest verwachsen und läßt sich schwer abziehen. Colon ascendens mehrfach schlingenförmig nach hinten zu verlagert. Die letzte Ileumschlinge bildet an der hinteren Seite mit dem Colon transversum eine Anastomose. Cöcum und Wurmfortsatz fehlen, das Colon ascendens bis zur Hälfte. Der Magen halb von der Leber bedeckt, zieht bogenförmig von links oben nach rechts unten. Querkolon und Dünndarmschlingen mittelstark ge-

bläht, das Ileum bedeutend weiter als das Kolon. Im kleinen Becken keine Flüssigkeit, beide Nieren nicht verschieblich.

Leber von normaler Größe, kantig, von normaler Farbe, Oberfläche überall glatt und spiegelnd, Läppchenzeichnung durchscheinend. Substanz auf dem Durchschnitt mäßig blutreich, Konsistenz normal. Der rechte Leberlappen zeigt deutliche Muskatnußzeichnung. In der Gallenblase, die etwas über den unteren Leberrand hervorragt, findet sich dunkle, schwärzliche, zähe Galle. Schleimhaut hellbräunlich tingiert, fühlt sich überall sammtartig an.

Milz sehr hart, scharf nach der Mittellinie abgebogen, an der inneren und unteren Kante gelappt. Größe 13:10:6,5 cm. Oberfläche überall glatt. Substanz auf dem Durchschnitt dunkelrot, stark glänzend, mäßig blutreich, Konsistenz brüchig, Trabekel stark hervortretend. Amyloidreaktion stark positiv.

Pankreas von normalem Blutgehalt, zeigt deutliche Läppchenzeichnung. Nahe dem Pankreasschwanz an der Innenseite der Milz eine bohnengroße Nebenmilz.

Nebennieren auf dem Durchschnitt ohne Besonderheiten, derb.

Beide Ureteren von normaler Weite. In beiden Nierenvenen Thromben.

Linke Niere auf der lateralen Seite strangförmig verwachsen, bedeutend vergrößert, auf dem Durchschnitt ziemlich blutreich. Rinde nicht verschmälert, zeigt an einzelnen Stellen dunkelbläuliche Verfärbung. Pyramiden von dunkelblauer Farbe, in der Mitte mehr grau gefärbt. Nierenrinde etwas über die Schnittfläche vorquellend, dieselbe zeigt matten Glanz. Kapsel leicht abziehbar, keine Narben. Starke Amyloidreaktion. Nierenbecken nicht erweitert.

Rechte Niere kleiner als die linke. Pyramiden und Mark zeigen die gleiche Beschaffenheit wie links.

Kapsel leicht abziehbar. Oberfläche ohne Narben. Amyloidreaktion auch hier stark positiv.

Die Blase enthält ca. einen Eßlöffel voll sehr trüben Urins, Blasenwand kontrahiert.

Prostata auf dem Querschnitt von normaler Beschaffenheit. Rektum leer, Schleimhaut mißfarben, sonst normaler Befund.

Samenblasen von normaler Größe, enthalten ziemliche Mengen hellbrauner, glasiger Flüssigkeit.

Hoden kleiner als normal, auf dem Durchschnitt blaß, hellbräunlich, keine Verdickungen, Nebenhoden o. B.

Aorta abdominalis nicht erweitert, Intima zart. Die Vena cava inferior enthält mäßige Mengen Kruor.

Der Magen enthält ca. 2 Eßlöffel dunkelgrüner Flüssigkeit und einen Ascaris lumbricoides. Schleimhaut ziemlich blaß, von mittlerer Injektion; im Fundus stärkere Faltenbildung und stärkere Injektion. Duodenum schiefrig verfärbt.

Im Jejunum bräunlich-gelber, flüssiger Inhalt. Schleimhaut mißfarben. Ileum stärker injiziert, enthält teils blutige, teils bräunlich flüssige Massen.

An der beschriebenen Einmündungsstelle in das Querkolon zeigt die Oberfläche der Serosa zahlreiche hirsekorngroße, grauweiße Knötchen. In den letzten Schlingen des Ileums vor der Entero-Anastomose finden sich zahlreiche, bis haselnußgroße Kotballen. Schleimhaut an der Anastomose stark injiziert. Unmittelbar an der Verbindungsstelle findet sich in letzterem ein zirkuläres Geschwür mit gewulsteten, unterminierten Rändern, das zahlreiche graugelbe Knötchen im Grunde aufweist und mäßig zerklüftet erscheint. Muskulatur an dieser Stelle ziemlich stark verdickt. In der Richtung des abführenden Teils des Colon transversum, dicht an der Anastomose findet sich eine für den Finger kaum durchgängige Stenose, durch das Geschwür bedingt, das

auch hier die ganze Zirkumferenz des Darmes umgreift und sich auch noch auf eine kleine Strecke des zuführenden, ausgeschalteten Teils des Kolons fortsetzt. Muskulatur auch hier stark verdickt. Dieser Kolonteil endet blindsackförmig und entspricht dem Colon ascendens. An der Grenze zwischen unterem und mittleren Drittel dieses Abschnittes findet sich wieder ein ca. 5-Markstückgroßes, zerklüftetes Geschwür, mit wallartig aufgeworfenen Rändern, das im Zentrum zahlreiche kleinste, gelblichweiße Knötchen aufweist. In dem abgesackten Teil des Kolons finden sich feste, kastaniengroße Kotballen, hinter der Stenose im abführenden Teil findet sich nur spärlicher breiiger Kot. Colon descendens stark kontrahiert, enthält bröckelige, haselnußgroße, bräunliche Kotballen. Schleimhaut schieferig, stellenweise stärker injiziert. Mesenterialdrüsen an der beschriebenen Anastomose markig geschwellt, nicht verkäst.

Leichendiagnose:

Tuberkulöse Geschwüre des Colon ascendens und transversum mit hochgradiger Stenose des letzteren. — Hypertrophie und Erweiterung des Dünndarms. — Alter operativer Defekt des Cöcums mit Inplantation des Dünndarms in das Colon transversum. — Verwachsung des Netzes und des Colon ascendens mit der vorderen Bauchwand. — Striktur des unteren Abschnittes des Colon ascendens durch diese Verwachsungen. — Chronische Gastro-Enteritis. — Amyloidentartung der Milz und der Nieren. — Thrombose der beiden Nierenvenen. — Ascaris lumbricoides.

Hypostase und Ödem der Lungen, besonders des rechten Unterlappens, teilweise bis zur Luftleere. — Kurzzellige Adhäsionen über der linken Lunge und dem rechten Oberlappen. — Eiterige Bronchitis. — Schlaffes, atrophisches Herz. — Atheromatose, erweiterte Aorta.

Leichte Atrophie des Gehirns mit geringem Hydrocephalus ex vacuo. — Leichte Ependymitis granularis. — Geringe chronische Leptomeningitis. — Pigmentierte Narben an der Oberfläche des rechten Stirn- und Schläfenlappens, mit Verwachsungen der Dura. — Hyperostose und Sklerose des Schädeldachs.

Es wäre nun zunächst ein scheinbarer Widerspruch zwischen der Operationsgeschichte und dem Sektionsprotokoll aufzuklären. In ersterem ist gesagt, daß Cöcum und Colon ascendens an der Flexura Coli dextra durchtrennt und reseziert worden seien, während in letzterem mehrfach von einem Colon ascendens die Rede ist. Es ist dies wohl einfach so zu erklären, daß einerseits doch ein Stück des Colon ascendens bei der Operation stehen blieb, während andererseits das durch die beschriebenen Verwachsungen mit dem Peritoneum stark verzerrte und herabgezogene, schlingenförmig verlagerte Colon transversum bei der Sektion ein vollständiges Colon ascendens vortäuschte.

Nachfolgende schematische Zeichnung soll die topographischen Verhältnisse erläutern.

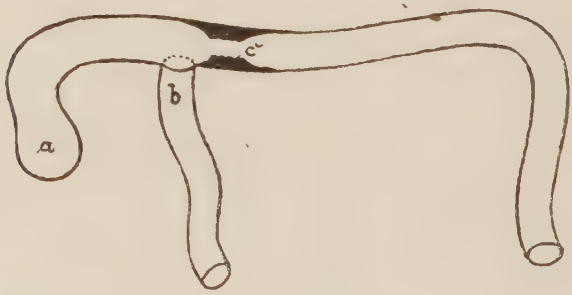

a stellt den blindsackförmigen Kolonstumpf dar, bei *b* befindet sich die Ileocolostomie und dicht daneben im Querkolon bei *c* die neue Stenose.

Ein Stück des stenosierenden Geschwürs im Querkolon wurde exzidiert und mikroskopisch untersucht; dabei ergab sich folgender Befund:

Submukosa und Muskularis sind stark verdickt, die erstere zeigt neben entzündlichen Veränderungen hochgradige Gefäßwucherungen, die Gefäße sind sehr weit, strotzend mit Blut gefüllt, die Wand einzelner Gefäße entzündlich infiltriert. An der Stelle des Geschwürs ist die Schleimhaut und Submukosa vollkommen zerstört, so daß die Muskularis freiliegt. Die Lymphfollikel sind stark entzündlich verändert und zeigen stellenweise ausgesprochene Tuberkelbildung mit Riesenzellen und teilweiser Verkäsung. An anderen Stellen durchbricht diese entzündliche Infiltration die Submukosa, dringt infiltrirend zwischen den Muskelbündeln der Ringmuskelschicht hindurch und erreicht die Subserosa. Sowohl in der Muskularis als auch in der entzündlich verdickten Subserosa finden sich Tuberkel mit Riesenzellen und stellenweiser Verkäsung. In dem größten Teil dieser Käseherde findet man zahlreiche kleine Kalkkonkremente, in der Riesenzelle eines Tuberkels der Submukosa sind mehrere Tuberkelbazillen nachweisbar.

Überblicken wir nun den im vorstehenden beschriebenen Fall, so sehen wir, daß sich außer den geschilderten Erkrankungen im Abdomen, nirgends Veränderungen tuberkulöser Natur vorfinden, weshalb wohl mit Sicherheit das Vorliegen eines Falles von primärer Darmtuberkulose angenommen werden darf. Als einziger Einwand könnten vielleicht die pleuritischen Verwachsungen angeführt werden, doch sprechen dabei sowohl der ganze anatomische Befund, als auch besonders das Fehlen jeder verdächtigen Veränderung in den Lymphdrüsen und in den Lungen, des weiteren das Fehlen suspekter Erkrankungen des Mediastinums, sowie der Wirbelkörper und der Rippen, endlich auch die extreme Seltenheit einer

primären, isolierten Pleuratuberkulose, gegen eine alte Pleuritis tuberkulöser Natur. Ich glaube nicht fehl zu gehen, wenn ich, da leider die Anamnese nichts hierauf Bezügliches anführt, annehme, daß sich im Jahre 1904 im Anschluß an das schwere Trauma, von dem auch die pigmentierten Narben im rechten Stirn- und Schläfenlappen herrühren, eine exsudativ-fibrinöse Pleuritis entwickelt hat, deren Residuen wir hier vor uns haben.

Was die Ätiologie unseres Falles anlangt, so werden wir bei der alleinigen Erkrankung des Darmes mit Notwendigkeit auf die Annahme einer Fütterungstuberkulose hingewiesen. Anamnestische Angaben stehen mir auch hiefür leider nicht zur Verfügung, doch ist es immerhin sehr wahrscheinlich, daß bei dem Patienten, der immer auf dem Land gelebt hat, durch den Genuß roher Milch eine Aufnahme von Tuberkelbazillen in den Darmtraktus stattgefunden hat. Nicht ganz von der Hand zu weisen wäre, ferner die Möglichkeit einer Infektion durch gemeinsame Benützung von Trinkgefäßen mit einem tuberkulösen Arbeitsgenossen; ist es doch bei Maurern und Steinhauern, bei denen die Tuberkulose an sich eine häufige Erkrankung darstellt, eine alte Unsitte, gelegentlich während der Arbeit den Bierkrug die Runde machen zu lassen.

Unser Patient nun hat nach überstandener Operation fast 6 Jahre lang keine Beschwerden von seiten des Darmes mehr gehabt, weitere Angaben besonders über die allmähliche Entwicklung seines neuen Leidens sind in der Krankengeschichte nicht gemacht. Ich halte es nicht für wahrscheinlich, daß eine neue Infektion stattgefunden hat, sondern glaube vielmehr, daß bei der Operation trotz aller Sorgfalt ein kleiner, dem Auge und dem tastenden Finger des Chirurgen nicht wahrnehmbarer Herd zurückgeblieben ist, von dem aus sich eine neue Ausbreitung des Prozesses entwickelt hat, die zur abermaligen Stenose führte. Diese Stenose war derartig hin-

dernd für die Darmpassage, daß offenbar nach Füllung des Blindsackes, durch die Kontraktion desselben der Kot, durch die Ileo-Colostomie wieder zurück in das Ileum gepreßt wurde, wodurch sich der Befund von harten Kotballen im Ileum erklärt. —

Was die Art anbelangt, in der die Darmtuberkulose bei dem Patienten sich entwickelt hat, so sehen wir, daß es sich neben ulzerösen Prozessen hauptsächlich um die chronisch hypertrophische Form handelt, von der Richter annimmt, daß die Wandverdickung und Schwielenbildung durch eine Entzündung nicht spezifischer Art zustande komme, während die Tuberkulose nur eine akzidentelle, sekundäre Erkrankung darstelle, eine Ansicht, die ich mir nicht zu eigen machen kann.

Ich wende mich nun zu den Symptomen, die unser Patient während seiner zweimaligen Erkrankung geboten hat. Im Jahre 1904 hat er nur über Leibschmerzen geklagt, hatte nie erbrochen und war seit einem Jahr abgemagert. Bei seiner Aufnahme in die medizinische Klinik im Jahre 1910 hatte er seit einem Vierteljahr wieder Erscheinungen von Darmverengung, litt an hartnäckiger Stuhlverstopfung und hatte anfallsweise heftige Leibschmerzen, wobei Gurren und Plätschern im Leib auftraten, ferner war er wieder stark abgemagert. In der Klinik hatte dann sein Leiden unter rascher Gewichtsabnahme, ständigem Erbrechen und starken Leibschmerzen mit Darmsteifung, rasch ein letales Ende genommen.

Dieses Krankheitsbild enthält eine Reihe von Symptomen, wie wir sie beim Darmverschluß aus anderen Ursachen ebenfalls finden. Dies führt mich noch zu einer kurzen Betrachtung der Schwierigkeiten, die sowohl bezüglich der Lokalisation, als auch der Differentialdiagnose der Tumoren in der Ileocöcalgegend auftreten. Unser Patient selbst bietet ein Beispiel hiefür, denn seine Überweisung an die hiesige chirurgische Klinik im Jahre 1904

erfolgte, wie aus der Krankengeschichte hervorgeht, zwecks Fixierung einer vermeintlichen Wanderniere.

Ich fand in der Literatur noch 2 Fälle, in denen ein derartiger diagnostischer Irrtum vorlag.

Mockenhaupt (48) beschreibt den Fall eines 28jährigen Dienstmädchens, bei dem in der Ileocöcalgegend ein glatter leicht beweglicher Körper von Größe und Form einer Niere gefühlt wurde; es wurde zwar an Tuberkulose des Cöcums gedacht, doch schienen dagegen der Mangel an Stuhlbeschwerden, sowie die große Glätte und Beweglichkeit des Tumors zu sprechen. Da auch die Untersuchung in Narkose keine weitere Aufklärung gab, wurde die Diagnose auf Wanderniere, als die wahrscheinlichere gestellt. Die Operation ergab, daß die rechte Niere an normaler Stelle lag, nicht abnorm beweglich, klein und schlaff war; dagegen fand sich ein tuberkulöser, leicht beweglicher Tumor, der die Ileocöcalgegend einnahm und auf Cöcum und Colon ascendens übergriff.

v. Czerny (11) veröffentlichte einen Fall, bei dem ein außerordentlich leicht beweglicher Tumor für eine rechtsseitige ren mobilis gehalten und an ihm vermeintlich die Nephropexie ausgeführt wurde; die Patientin wurde, als keine Anfälle mehr auftraten, scheinbar geheilt entlassen. Nach 4 Monaten kehrte sie mit den alten Beschwerden wieder, der Tumor war wieder so beweglich wie zuvor. Bei der nun vorgenommenen Laparatomie fand sich ein tuberkulöser Ileocöcaltumor, die rechte Niere befand sich an normaler Stelle.

Außer der Wanderniere können Nierentumoren einen Ileocöcaltumor vortäuschen, doch kann hier durch Darmaufblähung Ureterenkatheterismus, Kryoskopie etc. verhältnismäßig leicht Aufklärung geschaffen werden. Bei Adnextumoren wird die kombinierte Untersuchung, eventuell in Narkose, in den meisten Fällen einen etwaigen Zusammenhang mit dem Uterus ergeben. Senkungs-

abszesse lassen sich durch die Punktion einwandsfrei als solche nachweisen. Bei Erkrankungen der Gallenblase, verbunden mit Tiefstand der Leber, ist der Übergang der Dämpfung in die der Leber entscheidend, außerdem sitzen Tumoren der Gallenblase doch gewöhnlich viel höher als solche des Ileocöcums. Endlich käme noch ein tiefsitzendes Pyloruskarzinom bei starker Gastrektasie differentialdiagnostisch in Betracht, das aber durch Aufblähen des Magens und eventuell des Darmes, durch die chemische und mikroskopische Untersuchung des Magensaftes, sowie durch Durchleuchtung des Magens nach Verabreichung von Wismutbrei als dem Pylorus angehörig erkannt werden wird. Letztere Methode gestattet auch alle Tumoren des Ileocöcums sicher zu lokalisieren und den Sitz der Stenose einwandsfrei festzustellen.

Als Erkrankungen des Ileocöcums selbst, die bei der Diagnose eines tuberkulösen Ileocöcaltumors differentialdiagnostisch zu berücksichtigen sind, kommen in Betracht: Aktinomykose, Invagination, Kottumoren, Residuen abgelaufener Perityphlitis, Sarkome und Karzinome.

Bei der Aktinomykose fehlen in der Regel die Symptome einer Störung der Darmpassage, sie führt auch meist zur Abszeßbildung und präsentiert sich mehr in der Form eines harten Infiltrats, wie als zirkumskripter Tumor. Die sichere Diagnose kann nur durch den Nachweis von Aktinomycesdrusen oder -kolben gestellt werden.

Die chronische Invagination ist an der eigentümlich platten, wurstförmigen Gestalt des Tumors, am Abgang von Blut und Schleim, am eventuellen Fortschreiten der Einstülpung, sowie an den begleitenden peritonitischen Erscheinungen zu erkennen.

Bei Kotmassen kommen diagnostisch Abführmittel in Betracht, nicht zu alte Skybala erzeugen den Eindruck einer weichen, plastischen Masse und weisen das sog. Klebesymptom auf. Nach Gersumy klebt bei intensivem Fingerdruck die Darmschleimhaut an den Kotballen und

löst sich bei Nachlassen des Druckes langsam wieder ab; dieses Ablösen kann bei einiger Übung getastet werden.

Die Differentialdiagnose bei Residuen abgelaufener Perityphlitis bietet die größten Schwierigkeiten und kann selbst unter genauester Beachtung der Anamnese, häufig nur durch die Operation entschieden werden.

Sarkome sind in diesem Darmabschnitt äußerst selten, wachsen sehr rasch, machen fast nie Stenoseerscheinungen und rufen eine sich rasch entwickelnde Kachexie hervor.

Karzinom und Tuberkulose des Ileocöcums bieten in ihrer Symptomatologie so große Ähnlichkeiten, daß ihre diagnostische Unterscheidung eine äußerst schwierige wird.

König (zit. nach v. Conrath 10) hebt folgende Punkte hervor, die dabei für Tuberkulose sprechen:

1. Jugend des Patienten.
2. Lange Dauer der Krankheitssymptome, welche durch den chronischen Verlauf der Tuberkulose und die allmähliche Entstehung der Stenose bedingt sind.
3. Magerkeit und Blässe.
4. Die eigentlichen schmerzhaften Erscheinungen stets nur anfallsweise (schmerzhafte Koliken).
5. Symptome während des Anfalls.

Nach König sind die Symptome eines solchen Kolikanfalles folgende: der Bauch ist aufgetrieben, manchmal besteht sichtbare Darmperistaltik, gleichzeitig hört man gurrende, plätschernde, mitunter musikalische Geräusche besonders in der Ileocöcalgegend, welche am Ende des Anfalles in solche einer entleert werdenden Spritze übergehen. Das Abdomen sinkt zusammen und der Anfall ist vorüber.

Als Therapie des stenosierenden Ileocöcaltumors kommt meines Erachtens nur die chirurgische Behandlung in Betracht, da interne Maßnahmen nur den Wert

von Palliativmitteln haben und nur die Schmerzen der Kolikanfälle lindern, ihre Ursache, die Stenose aber, natürlich nicht beseitigen und ein Fortschreiten des Prozesses nicht verhindern können.

Die sicherste Operation ist ohne Zweifel, sofern keine Kontraindikationen in Form von fortgeschrittener Lungentuberkulose vorliegen, die Resektion; daß dabei die Möglichkeit des Zurückbleibens mikroskopisch nicht erkennbarer Erkrankungsherde mit in Kauf genommen werden muß, hat auch unser Fall gezeigt, in dem der Patient aber dennoch fast 5½ Jahre am Leben erhalten und, was noch schwerer wiegt, auch beschwerdenfrei und arbeitsfähig erhalten wurde. Die Prognose der Resektion ist eine relativ gute zu nennen.

v. Conrath hatte unter 58 Resektionen wegen Ileocöcaltuberkulose 11 Todesfälle.

Die längste Heilungsdauer, nämlich 9½ Jahre, finde ich in einem Fall, den Eise (16) anführt, der zugleich auch einen Beweis für die Schwierigkeit der klinischen Diagnose liefert. Bei diesem Patienten war die Diagnose auf Cöcumkarzinom gestellt und nach der Resektion durch die mikroskopische Untersuchung auch angeblich bestätigt worden. Da der Patient nun 9½ Jahre rezidivfrei blieb und der Erfolg „zu merkwürdig war um wahrscheinlich zu sein“ (wegen der großen Ausdehnung des Tumors), wurde das Präparat nochmals mikroskopisch untersucht und es ergab sich zur größten Überraschung, daß der Patient nicht an Krebs sondern an Tuberkulose litt.

Die chirurgische Technik ist heute so vervollkommnet und die Handhabung der Asepsis derart ausgebildet, daß sich der Chirurg auch zu weitgehenden Eingriffen entschließen darf, wenn er davon eine Dauerheilung erhofft. Wenn noch 1886 Jorge Alberto Meyer (46) bei der Prüfung der Frage der Berechtigung einer Operation zu dem Schluß kam: „Sobald die Diagnose auf Darm-

tuberkulose ziemlich sicher ist, meine ich, müssen wir entschieden von einer Operation abstehen," müssen wir demgegenüber heute mit Entschiedenheit die Ansicht Königs (38) vertreten, der schon 1892 ausführte: „Nach alledem sind wir der Meinung, daß es nicht nur erlaubt, sondern geboten ist, wenn keine besonderen Kontraindikationen, als da sind: weitverbreitete Tuberkulose anderer Organe und davon abhängige äußerste Schwäche, vorhanden sind, die Resektion des strikturierten Darmes mit folgender Naht vorzunehmen." —

Zum Schluß habe ich die angenehme Pflicht, meinen verehrten Lehrern Herrn Prof. Dr. Hauser für die Anregung zu dieser Arbeit, sowie Herrn Prof. Dr. Merkel für manchen wertvollen Hinweis meinen verbindlichsten Dank auszusprechen.

Literatur.

1. Antoni: Über tuberkulöse Darmstrikturen. Diss. Greifswald 1907.
2. Asprides: Über die Ileocöcaltuberkulose und ihre operative Behandlung. Diss. Leipzig 1909.
3. Aschoff: Patholog. Anatomie.
4. Behrens: Über primäre tuberkulöse Darminfektion des Menschen. Diss. Berlin 1894.
5. Beitzke: Über primäre Intestinaltuberkulose nebst Bemerkungen über die Infektionswege der Tuberkulose. Virchows Archiv 1894.
6. Billroth: Wiener klin. Wochenschrift 1891 Nr. 10.
7. Blumenfeldt: Zur Pathologie und Therapie des tuberkulösen Ileocöcaltumors. Diss. Berlin 1911.
8. Borchardt: Ein Beitrag zur Kasuistik der Cöcumexstirpation. Diss. Leipzig 1902.
9. Cohn: Über den strikturierenden tuberkulösen Cöcaltumor. Diss. Freiburg 1902.
10. v. Conrath: Über die lokale chronische Cöcumtuberkulose und ihre chir. Behandlung. Beitr. zur klin. Chirurgie Bd. 21.
11. v. Czerny: Über die chirurgische Behandlung intraperitonealer Tuberkulose. Beitr. zur klin. Chirurgie Bd. 6.
12. Danzer: Über primäre Intestinaltuberkulose, durch Nahrungsinfektion bedingt. Diss. München 1896.
13. Davidsohn: Ein Beitrag zur Kasuistik der Darmtuberkulose. Diss. München 1905.
14. Eckstein: Ein Fall von primärer Darmtuberkulose. Diss. Kiel 1902.
15. Eichelberg: Über die Ileocöcaltuberkulose. Diss. Bonn 1906.
16. Eise: Über die Bedeutung der mikroskopischen Untersuchung bei Darmtumoren. Diss. Breslau 1909.
17. Eisenhardt: Über Häufigkeit und Vorkommen der Darmtuberkulose. Diss. München 1891.
18. Els: Zur Kasuistik der Ileocöcaltuberkulose. Beitr. zur klin. Chirurgie Bd. 63.
19. Euler: Ein Fall von primärer Intestinaltuberkulose bei einem $3^1/_4$jährigen Kinde, wahrscheinlich durch Fütterungsinfektion bedingt. Diss. München 1909.
20. Fries: Primäre Darmtuberkulose. Diss. München 1895.

21. Gehle: Zur Kasuistik der chronischen Cöcumtuberkulose. Beitr. zur klin. Chirurgie Bd. 34.
22. Graepel: Zwei Fälle von strikturierendem tuberkulösem Cöcaltumorf. Diss. Freiburg 1903.
23. Groß: Über strikturierende Darmtuberkulose. Diss. Tübingen 1901.
24. Grosser: Ein Fall von primärer Darmtuberkulose. Diss. Tübingen 1900.
25. Hartmann: Ein Fall von tuberkulöser Darmstenose. Arbeiten auf dem Gebiete der patholog. Anatomie und Bakteriologie aus dem path.-anatom. Institut zu Tübingen. Bd. 3, Heft 2, 1901.
26. Hepner: Zur Diagnostik und Therapie des inneren Darmverschlusses. Diss. Breslau 1902.
27. Hermsdorf: Über primäre Intestinaltuberkulose, wahrscheinlich durch Nahrungsinfektion bedingt. Diss. München 1889.
28. Hof: Über primäre Darmtuberkulose nach r. 15000 Sektionen. Diss. Kiel 1903.
29. Hofmeister: Über multiple Darmstenosen tuberkulösen Ursprungs. Beitr. zur klin. Chirurgie Bd. 17.
30. Hohenleitner: Primäre Darmtuberkulose beim Erwachsenen (Fütterungstuberkulose). Diss. München 1898.
31. Hugel: Ileocöcale Resektion bei Darmausschaltung. Archiv für klin. Chirurgie Bd. 62.
32. Jungherz: Ein Beitrag zur Diagnose und operativen Behandlung von Cöcumtumoren. Diss. Würzburg 1896.
33. Kaufhold: Über einen Fall von Darmstenose. Diss. Freiburg 1888.
34. Kaufmann: Lehrbuch der speziellen pathologischen Anatomie.
35. Keßler: Bericht über 31 Fälle von Dickdarmtumoren. Diss. Jena 1902.
36. Keyhl: Über primäre Darmtuberkulose. Diss. München 1901.
37. Kleefisch: Fälle von primärer Tuberkulose des Verdauungstraktus. Diss. Greifswald 1906.
38. König: Die strikturierende Tuberkulose des Darms und ihre Behandlung. Deutsche Zeitschrift für Chirurgie Bd. 34.
39. Körte: Ausgedehnte Darmresektion wegen Darmtuberkulose, geheilt durch Implantation des Ileums in das Kolon und Exstirpation des ausgeschalteten Darmstückes. Archiv für klin. Chirurgie Bd. 48.
40. Derselbe: Zur chirurgischen Behandlung der Geschwülste der Ileocöcalgegend. Deutsche Zeitschrift für Chirurgie Bd. 40.
41. Klopstock: Über die Entstehung der Tuberkulose vom Darme aus. Diss. München 1905.
42. Lamers: Über 5 operativ behandelte Fälle von Darmstenose in der Ileocöcalgegend. Diss. Gießen 1902.
43. Laup: Über die Behandlung tuberkulöser Darmstenosen mit Enteroanastomose. Diss. Göttingen 1909.
44. Maeder: Beitrag zur lokalen Cöcumtuberkulose nebst Veröffentlichung von zwei Fällen. Diss. Leipzig 1904.

45. Mauß: Über Darmtuberkulose im Kindesalter. Diss. Freiburg 1901.
46. Meyer: Über einen Fall von multiplen Stenosen bei primärer Darmtuberkulose. Diss. Heidelberg 1886.
47. Mörig: Über tuberkulöse Ileocöcaltumoren. Diss. Heidelberg 1909.
48. Mockenhaupt: Zwei Fälle von Darmtuberkulose mit Stenosebildung. Diss. Kiel 1894.
49. Passow: Beitrag zur operativen Behandlung des sogen. Ileocöcaltumors. Diss. Rostock 1905.
50. Penzoldt und Stintzing: Handbuch der gesamten Therapie.
51. Richter: Zur Kenntnis des sogen. „tuberkulösen Ileocöcaltumors". Zieglers Beiträge zur pathol. Anatomie Bd. 39.
52. Rothdauscher: Beitrag zur Pathol. und Therapie der Ileocöcaltumoren. Diss. Erlangen 1907.
53. Sachs: Ein Beitrag zur Exstirpation des Blinddarms wegen Tuberkulose. Archiv für klin. Chirurgie Bd. 43.
54. Schmauß: Grundriß der pathologischen Anatomie.
55. Schulze: Zur Kasuistik der Cöcaltuberkulose. Diss. München 1910.
56. Stöber: Über ausgedehnte Heilungsvorgänge bei einem Fall von vorgeschrittener Lungen- und Darmtuberkulose. Diss. Würzburg 1904.
57. Strey: Über Strikturen des Mastdarms. Diss. Berlin 1897.
58. Verhandlungen der Deutschen Pathologischen Gesellschaft Jahrg. 1908.
59. Weinzierl: Narbige tuberkulöse Darmstriktur mit sekundärem Ileus. Diss. München 1906.
60. Wieting: Beitrag zur Pathogenese und Anatomie der auf entzündlicher, namentlich tuberkulöser Basis entstandenen Darmstrikturen, nebst Bemerkungen zur Frage der Darmtuberkulose, vornehmlich in der Türkei. Deutsche Zeitschrift für Chirurgie Bd. 78.
61. Witte: Ein Fall von tuberkulöser Darmstenose. Diss. Greifswald 1897.
62. Wittstock: Zur Klinik des Ileus durch Darmtuberkulose. Diss. Berlin 1893.
63. Wolff: Über Geschwülste der Ileocöcalgegend und ihre chirurgische Behandlung. Diss. Berlin 1893.
64. Zahn: Über primäre Tuberkulose des Darms. Diss. München 1892.

Lebenslauf.

Der Unterfertigte wurde geboren am 2. Januar 1880 zu Nürnberg als Sohn des Bildhauers Jakob Rotermundt und seiner Ehefrau, geb. Groll. Er besuchte zuerst 4 Klassen der Volksschule seiner Vaterstadt, dann die k. Kreisrealschule, nach deren Absolvierung im Jahre 1896 er an die damalige Industrieschule übertrat, die er ein Jahr lang besuchte. Hierauf trat er an das k. Realgymnasium über, das er im Jahre 1899 absolvierte. Im Herbst dieses Jahres bezog er die k. technische Hochschule zu München, als Studierender der Architektur. Einem langgehegten Wunsche folgend, siedelte er im Herbst 1905 nach Erlangen über, um sich dem Studium der Medizin zu widmen. Im Herbst 1908 bestand er die ärztliche Vorprüfung, im Dezember 1910 das Staatsexamen. Die ersten 9 Monate des praktischen Jahres verbrachte er an der hiesigen medizinischen Klinik, in den letzten 3 Monaten versah er die II. Assistentenstelle am pathol.-anatom. Institut, die er jetzt noch inne hat.

Hans Rotermundt
Appr. Arzt.